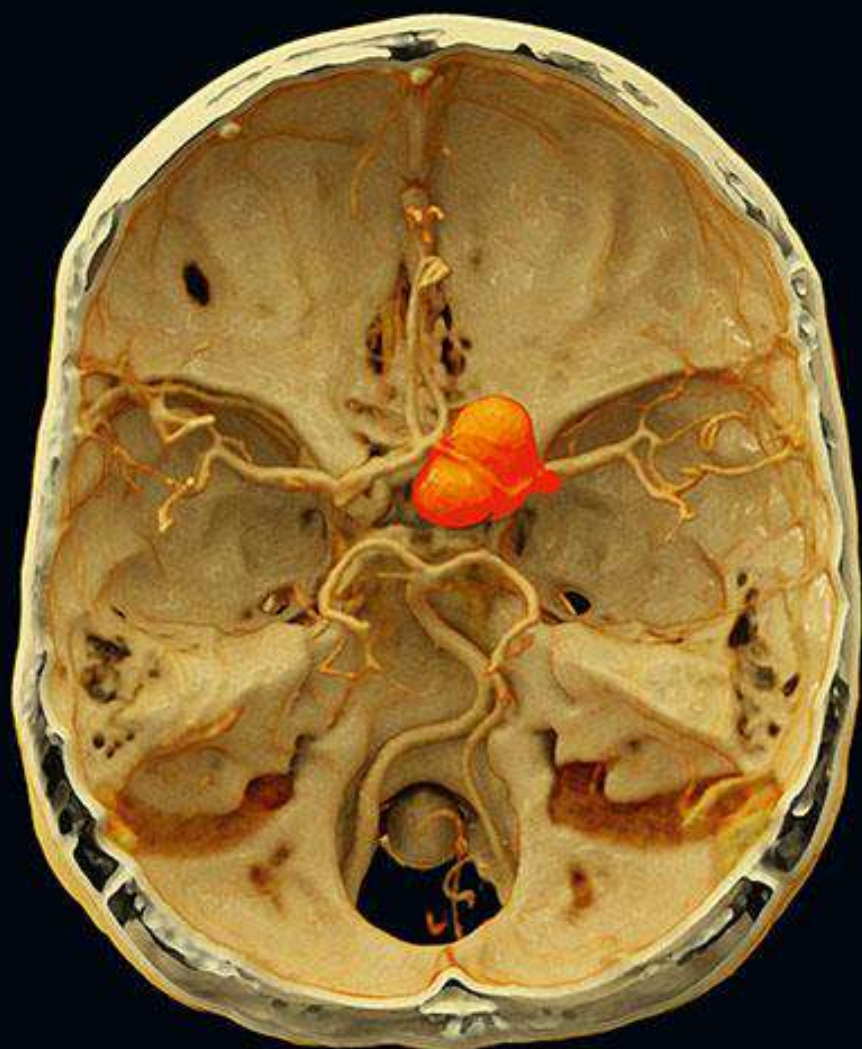


В.В. Крылов, Е.В. Григорьева



КТ-ангиография  
**АНЕВРИЗМ**  
ГОЛОВНОГО МОЗГА